16401

Lane Medical Library

ZUR ÄTIOLOGIE

DER

ENTZÜNDUNG DES AUGES

NACH

VERLETZUNG DURCH FREMDKÖRPER.

INAUGURAL-DISSERTATION

ZUR ERLANGUNG DER DOCTORWÜRDE

VORGELEGT

DER HOHEN MEDICINISCHEN FACULTÄT DER
UNIVERSITÄT BERN

VON

FRAU **STANISLAWA POPLAWSKA**
AUS WARSCHAU, POLEN.

MIT DREI LICHTDRUCK-TAFELN.

AUF ANTRAG DES HERRN PROF. PFLÜGER VON DER FACULTÄT
ZUM DRUCK GENEHMIGT.

WIESBADEN.
L. SCHELLENBERG'SCHE HOF-BUCHDRUCKEREI.
1890.

ZUR

ÄTIOLOGIE DER ENTZÜNDUNG DES AUGES

NACH

VERLETZUNG DURCH FREMDKÖRPER.

ZUR ÄTIOLOGIE

DER

ENTZÜNDUNG DES AUGES

NACH

VERLETZUNG DURCH FREMDKÖRPER.

INAUGURAL-DISSERTATION

ZUR ERLANGUNG DER DOCTORWÜRDE

VORGELEGT

DER HOHEN MEDICINISCHEN FACULTÄT DER
UNIVERSITÄT BERN

VON

FRAU STANISLAWA POPLAWSKA
AUS WARSCHAU, POLEN.

MIT DREI LICHTDRUCK-TAFELN.

AUF ANTRAG DES HERRN PROF. PFLÜGER VON DER FACULTÄT
ZUM DRUCK GENEHMIGT.

WIESBADEN.
L. SCHELLENBERG'SCHE HOF-BUCHDRUCKEREI.
1890.

Das Recht der Uebersetzung bleibt vorbehalten.

HERRN

PROFESSOR Dr. OTTO HAAB

AUS HOCHACHTUNGSVOLLSTER DANKBARKEIT

GEWIDMET

VON DER VERFASSERIN.

Während der letzten 5 Decennien hat sich über die Verwundung des Auges durch Eindringen eines Fremdkörpers in dasselbe eine sehr umfangreiche und in vieler Beziehung den Gegenstand erschöpfende Litteratur angesammelt. Trotz der eifrigen Bemühungen der Fachmänner blieb lange die Frage nach Momenten, welche das so verschiedene Verhalten der verletzten Augen bedingen, völlig unerklärt. Man ist sehr bald zu der Einsicht gekommen, dass die in vielen Fällen beobachtete Toleranz und die in anderen auftretende heftige Reaction — acute eitrige Entzündung — nicht etwa bloss von der Grösse und dem Sitze des Fremdkörpers abhängen könne: die Beobachtung lehrte ja, dass in vielen Ausnahmefällen recht grosse Fremdkörper im Auge reizlos vertragen wurden, dass in den meisten dagegen das Auge, von einer acuten oder chronischen Entzündung befallen, sehr bald in Folge der Fremdkörperverletzung seine Function ein- für allemal einbüsste. Warum verhalten sich nun gewisse Augen so tolerant gegen die schwere Verletzung, warum führt das längere Verweilen eines Fremdkörpers zu keiner materiellen oder functionellen Störung derselben — war die Frage, die einer befriedigenden Erklärung harrte und die sie auch bald in der Annahme einer individuell geringeren Vulnerabilität der Gewebe fand. Wie unvollkommen und irrig diese Erklärung und Annahme war, bedarf keiner weiteren Erörterung; — heutzutage, dank den Untersuchungen von Pasteur, Rob. Koch, Klebs und vieler anderer Forscher, wissen wir, dass das Schicksal eines verletzten Organs zum geringeren Theile von der Resistenzfähigkeit seines Gewebes abhängt, sondern das Ausschlaggebende dabei die Zahl und Art der Infectionskeime ist. Von diesem Standpunkte betrachtet, findet die Frage nach dem Ausbleiben resp. Auftreten der Panophthalmie in durch Fremdkörper verletzten Augen eine ganz klare und völlig befriedigende Antwort. Dieser moderne medicinische Standpunkt lässt sich nach Leber[1]), der die

[1]) Ueber die Wirkung aseptisch in das Auge eingedrungener Fremdkörper. Von Dr. E. Landmann. A. v. Gräfe's Archiv f. Ophthalm. Bd. XXVIII, 2.

Folgen des Verweilens verschiedener Fremdkörper im Innern des Auges durch Versuche an Thieren studirte, in folgenden zwei Sätzen präcisiren (l. c. S. 156):

1) Eitrige Entzündung des Auges nach Verletzungen entsteht immer bei Vorhandensein der Keime gewisser niederer Organismen; es ist dies die einzige in praktischer Hinsicht wesentlich in Betracht kommende Ursache; eitrige Entzündung kann allerdings auch durch rein chemische Reize entstehen, die aber im gewöhnlichen Leben, bei Ausschluss niederer Organismen, nicht vorzukommen pflegen.

2) Die eitrige Entzündung, die durch das Wachsthum der Mikroben erzeugt wird, entsteht dadurch, dass die letzteren durch ihren Lebensprocess gewisse entzündungserregende, chemische Substanzen hervorbringen. In ähnlicher Weise ist auch die Wirkung gewisser thierischer Parasiten, z. B. des Cysticercus cellulosae, der als Fremdkörper im Innern des Auges Entzündung hervorruft, zu erklären.

Wenn also der parasitäre Ursprung der Panophthalmie heutzutage kaum anzuzweifeln ist, so sind doch unsere Kenntnisse über die Spaltpilze, die diese schwere Entzündung des Auges verursachen, über ihre biologischen Eigenschaften — im weitesten Sinne des Wortes — noch recht mangelhaft. Es fehlen noch eingehendere Mittheilungen über die Untersuchung des Eiters der von Panophthalmie befallenen Augen, über Ergebnisse der Reinculturen und Impfungen, über das Verhalten der in Frage kommenden Spaltpilze in den Geweben des Auges.

Folgende Arbeit hat zum Ziele, diese grosse Lücke in unserem Wissen um ein Geringes kleiner zu machen; sie enthält etwas eingehender, als dies in meiner früheren Mittheilung[1]) der Fall ist, die Resultate der mikroscopischen Untersuchung von 12 wegen Panophthalmie nach Fremdkörperverletzungen auf der Züricher Augenklinik von Prof. Haab enucleirten Bulbi. Nachdem in wohlconservirten Augen der Art Mikroorganismen nachgewiesen worden sind und ihr Aussehen bestimmt worden ist, wird es dann wohl auch gelingen, durch Züchtung und Impfung die Natur derselben und ihre Herkunft genauer festzustellen. Ersteres war bei diesem Material natürlich nicht mehr möglich.

Es handelte sich nun in 6 Fällen um Splitter, die bei der Bearbeitung des Bodens von der Hacke abgespritzt waren; in 2 Fällen waren die Splitter bei der Maurerarbeit vom Hammer abgespritzt; in 2 Fällen waren es Zündkapselstücke; einer der Verletzten war Schlosser, ein anderer hat seine schwere Verletzung des Gesichtes und Auges von einer Pulverexplosion davongetragen. Obgleich es mir

[1]) Fortschr. d. Medicin, Jahrg. 1890, S. 489.

bloss in 8 Fällen gelang beim Anfertigen der Schnitte den Fremdkörper zu Gesicht zu bekommen, so bleibt es doch auch für die übrigen 4 Fälle unzweifelhaft, dass es sich um Fremdkörperverletzungen handelte, da die Angaben der Patienten und das klinische Bild mit voller Sicherheit dafür sprachen.

Bevor ich zu der ausführlicheren Besprechung jedes einzelnen Falles übergehe, sei es mir erlaubt, noch mit einigen Worten die Conservirung der Augen und die von mir angewandten Färbemethoden zu berühren. Was erstere betrifft, so sind die Bulbi jeweilen unmittelbar nach der Enucleation in absoluten Alcohol gebracht und in wohlverschlossenen Gefässen im Alcohol aufgehoben worden. Die Schnitte wurden dann vermittelst Celloidineinbettung gewonnen und wurden auf folgende Weise gefärbt: 1) mit Hämatoxylin und Eosin zum Zwecke einer Orientirung über den Zustand der Cornea, Iris, Retina und Chorioidea und die Exsudationsverhältnisse der Vorderkammer und des Glaskörpers; 2) zum Zwecke des Nachweises der Mikroorganismen nach Gram [1) Anilinwassergentiana 3 Minuten, 2) Abspülen mit Wasser, 3) Jodjodkalium 3 Minuten, 4) Auswaschen in 90 % Alcohol, 5) absoluter Alcohol, 6) Bergamottöl, 7) Xylol, 8) Canadabalsam], Löffler [1) Kalimethylenblaulösung 10 Minuten, 2) Auswaschen in 5 % Essigsäure enthaltendem Wasser, 3) Abspülen in reinem Wasser, 4) 96 % Alcohol, 5) Bergamottöl, 6) Xylol, 7) Canadabalsam]; Weigert[1]) [1) farbstoffgesättigtes Anilinwassergentiana 15 Minuten, 2) Abspülen in Wasser, 3) Jodjodkalium 7 Minuten, 4) Anilinöl bis zur totalen Entfärbung, 5) Aufhellung mit Anilinöl, 6) Xylol, 7) Canadabalsam].

Nach diesen kurzen Bemerkungen allgemeinerer Natur wende ich mich zu dem specielleren Theile meiner Arbeit, d. h. zu der genauen Schilderung jedes einzelnen Falles.

Erster Fall. S. Jacob, Landwirth, Glattfelden, 45 Jahre.

Aufgenommen am 25. October 1886.

Am 20. October arbeitete er in den Reben. Plötzlich sei ihm ein Stein an's rechte Auge geflogen. Bald spürte er vom Schmerz nichts mehr. Vom folgenden Tage an nahm aber das Sehvermögen mehr und mehr ab.

Status: Bei seitlicher Beleuchtung keine Verletzung zu constatiren. Conjunctiva bulbi stark injicirt. Leichtes Oedem der Conjunctiva und der Lider, besonders des oberen. Cornea leicht trübe. 4 Mm. hohes Hypopyon, beweglich. Iris verfärbt. Pupille mittelweit, reagirt nicht. Beim Durchleuchten kein rothes Licht. Lichtschein = 0. Enucleation vorgeschlagen.

Am 26. October: Panophthalmie.

Am 27. October: Enucleation in Narkose.

Am 8. November: Geheilt entlassen.

[1]) Fortschr. d. Medicin, Jahrg. 1887, S. 228.

Makroscopisch ergiebt sich: Bulbus fast gar nicht geschrumpft. In der Vorderkammer viel Exsudat. Linse in normaler Lage. Der ganze Glaskörperraum ausgefüllt von gelbweissem rahmähnlichem Exsudate. In dem hinteren Bulbustheile Exsudat zwischen Retina und Membrana hyaloidea und eine dadurch bedingte Ablösung des Glaskörpers. Der Fremdkörper — ein ganz kleiner Eisensplitter — liegt in der Mitte des Glaskörpers.

Mikroscopischer Befund: Cornea zeigt keine abnormen Verhältnisse. Exsudat in der Vorderkammer fibrinös-eitrig. Iris leicht ödematös, zeigt Spuren einer kleinzelligen Infiltration.

Linse fehlt — beim Anfertigen der Schnitte herausgefallen. Exsudat des Glaskörpers — vorwiegend Eiter. In der Mitte des Glaskörpers um den Fremdkörper herum wird die kleinzellige Infiltration dichter; daselbst eine mächtige halbkreisförmige Bacillencolonie. In der Mitte zu langen Fäden angeordnete und auch disseminirt liegende schlanke Stäbchen, die an der Grenze des Halbkreises Haufen und Bündel bilden. Betrachtet man die langen Fäden genauer, so ergiebt sich, dass sie stellenweise ihr Färbungsvermögen eingebüsst haben: der Faden erscheint zusammengesetzt aus in regelmässigen Abständen liegenden intensiv gefärbten und ganz farblosen Stäbchen. An vielen Stellen sieht man die Bacillen in viereckige Stücke zerfallen, bei einer grossen Zahl von Individuen sieht man im Innern ungefärbte ovale sporenähnliche Gebilde, begrenzt von einem stark gefärbten Protoplasmasaum. Die dicht gedrängten Leukocyten bilden um die Colonie eine Art Wall, es scheint fast, dass die Grenzhaufen der Bacillen in weisse Blutkörperchen eingeschlossen liegen — doch lässt sich das nicht mit voller Klarheit nachweisen. (Taf. I, Fig. 1, 2, und Taf. III, Fig. 10.)

Die Bacillen färben sich nach Gram sehr schlecht, ihre Contouren bleiben verwischt, die innere Structur undeutlich; nach Weigert färben sie sich leicht und sehr intensiv.

Wenn man die gefärbten Präparate gegen das Licht hält, so lässt sich schon makroscopisch die mächtige Bacillencolonie als eine intensiv gefärbte halbkreisförmige Linie nachweisen.

Retina im hinteren Bulbustheile abgelöst — wahrscheinlich durch die Präparation bedingt — ohne Aenderung der normalen Structur; in den vorderen Theilen ist sie noch ganz gut erhalten.

Chorioidea ohne wesentliche Veränderungen.

Zweiter Fall. M. Rudolph, 28 Jahre, Landwirth.
Aufgenommen am 28. März 1888.
Verletzung des rechten Auges und des Gesichtes durch Pulverexplosion

beim Sprengen von Tannenstämmen. Am rechten Auge eine Cornealwunde nasal. Cataracta traumatica. Aus der Wunde ragt etwas Glaskörper — Abtragung desselben.

Am 9. April: Sehr starke Verfärbung der Iris, Adhärenz des Pupillarrandes mit der Cataract an mehreren Stellen.

Am 10. April: Enucleation in Narkose.

Am 15. April: Geheilt entlassen.

Makroscopischer Befund: Nach Eröffnung des Bulbus zeigt sich eine Vereiterung des Glaskörpers und mehrere Fremdkörper in demselben: Pulverkörner und kleine Steintrümmer. In der Vorderkammer Exsudat von gelbweisser Farbe. Linse in normaler Lage.

Mikroscopisch: Die Cornea zeigt eine recht starke kleinzellige Infiltration.

In der Vorderkammer findet sich fibrinöses Exsudat.

Iris mässig infiltrirt, Gefässe etwas weit.

Linse cataractös.

Der Glaskörper ist angefüllt von fibrinös-eitrigem Exsudate, auch ziemlich grosse Blutungen, Pulverkorn-Theilchen, Pigmentzellen und -Körner finden sich vor. In dem Theile des Exsudates, der vorwiegend fibrinös ist, liegen kleine kurze Bacillen, die quer abgestutzte Enden haben, unregelmässige Haufen bilden und sporenähnliche Gebilde in grosser Zahl enthalten. Die Zahl der Bacillenhaufen ist ziemlich gering, sie färben sich schön nach Weigert, gar nicht nach Gram. (Taf. I, Fig. 3.)

Die Retina ist stellenweise vollständig zerstört, an anderen Stellen ödematös und kleinzellig infiltrirt. Die Retinalgefässe erweitert.

Die Chorioidea ist unbetheiligt am Entzündungsprocess, indem sich im Bereich derselben keine merklichen Veränderungen nachweisen lassen, und zwar in einer grösseren Zahl von Schnitten.

Dritter Fall. S. Lucas, Maurer, 31 Jahre.

Aufgenommen am 3. Mai 1888.

Gestern sprang dem Patienten beim Meisseln ein Stück des Hammers in's rechte Auge.

Status: Etwas nach innen vom Centrum der Cornea eine schief verlaufende Wunde. Vordere Kammer seicht. Cornea diffus trübe. Pupille eng. Cataracta traumatica. Projection nach innen-unten mangelhaft. Ordination: Atropin, Eis.

Am 4. Mai: Kleines Hypopyon.

Am 8. Mai: Pupille trotz 8 Tropfen Atropin nicht weit, keine Schmerzen.

Am 18. Mai: Reizung dauert fort, keine Neigung zur Beruhigung.

Am 19. Mai: Enucleation in Narkose.

Am 23. Mai: Geheilt entlassen.

Makroscopischer Befund: Der Bulbus ist sehr wenig geschrumpft. In der Vorderkammer fast kein Exsudat. Linse an normaler Stelle; im Glaskörper sehr viel Exsudat von gelbweisser Farbe und rahmähnlicher Beschaffenheit. Fremdkörper nicht nachgewiesen.

Mikroscopischer Befund: Die Cornea ist in den oberflächlichen Schichten kleinzellig infiltrirt, auch finden sich kleine Blutungen in der Nähe des Limbus.

Die Vorderkammer enthält kein Exsudat.

Die Iris zeigt eine mässige Gefässerweiterung und ödematöse Schwellung.

Die Linse ist cataractös.

Das Glaskörperexsudat ist rein eitrig. Im vorderen Theil des Glaskörpers im Exsudate eine grosse Bacillenvegetation, einen Halbkreis bildend. Die Bacillen, kleine schlanke Stäbchen, bilden dichte Haufen von runder Form. An der Stelle, wo die Bacillen die erwähnte grosse Colonie bilden, ist der Glaskörper besonders dicht von Leukocyten durchsetzt. Bei starken Vergrösserungen ergiebt sich, dass die Bacillen nicht frei im Exsudate liegen, sondern dass jeweilen eine runde Bacillenvegetation in ein weisses Blutkörperchen eingeschlossen ist, dessen Protoplasma einen feinen Saum um die Colonie bildet. Manche Leukocyten sind völlig mit Bacillen ausgefüllt, andere enthalten bloss eine geringe Zahl der Stäbchen, noch andere endlich sind von Bacillen ganz frei und schliessen bloss Producte des Zerfalls derselben in Form rundlicher oder ovaler Körner, die sich intensiv färben, ein. Die die Bacillen enthaltenden weissen Blutkörperchen haben ihre Kerne verloren. Dass es sich in diesem Falle um keine Kapsel um die Bacillencolonie handelt, ergiebt sich aus dem genauen Studium und Vergleich der mit Hämatoxylin und der nach Weigert gefärbten Präparate. (Taf. I, Fig. 4.)

Die Bacillen färben sich gar nicht nach Gram, sehr intensiv dagegen nach Weigert. Sie entfärben sich sehr schwer und es bedarf eines häufigen Wechsels von Anilinöl, d. h. einer tüchtigen Entfärbung und dann starker Vergrösserungen, um die Bacillen genau studiren zu können.

Retina fast total zerstört, ödematös, infiltrirt.

Chorioidea mässig stark kleinzellig infiltrirt, nicht verdickt.

Vierter Fall. S. Conrad.

Aufgenommen am 28. Mai 1889.

Gestern Nachmittag befand sich Patient in der Nähe eines Maurers, der mit seinem Hammer Steine zerschlug, bei welchem Anlass dem Patienten etwas in's linke Auge flog.

Status; Bogenförmige Hornhautwunde circa 2 Mm. vom äusseren Rande entfernt. Die Iris an dieser Stelle bauchig vorgetrieben, liegt der Hornhaut an; deutliche Cataract; kleines Hypopyon; Chemosis nach innen von der Cornea. Die temporalen Partien völlig frei davon. Ordination: Atropin, Verband, Eis.

Am Abend Pupille kaum erweitert. Chemosis geht rings um die Cornea herum.

Am 29. Mai: Chemosis viel stärker. Cornea und Vorderkammer klarer.

Am 30. Mai: Chemosis etwas zurückgegangen. Nach oben-aussen sieht man jetzt einen deutlichen, radiär verlaufenden Riss der Iris, der den Sphincter mit betrifft.

Am 4. Juni: Enucleation in Narkose.

Am 10. Juni: Geheilt entlassen.

Makroscopischer Befund: Bulbus fast gar nicht geschrumpft. In der Vorderkammer mässige Menge Exsudat. Linse in normaler Lage. Der ganze Glaskörperraum ausgefüllt mit Exsudat; dasselbe ist in dem vorderen-oberen Bulbustheil durchscheinend, sonst gelblichweiss, undurchsichtig. In der Mitte des Glaskörpers findet sich ein grosser 3 Mm. langer 1,5 Mm. dicker Eisensplitter, das Exsudat um ihn herum ist bräunlich verfärbt.

Mikroscopischer Befund: Cornea stark zellig infiltrirt.

Vorderkammerexsudat fibrinös mit einer geringen Blutbeimischung.

Iris ödematös und kleinzellig infiltrirt.

Linse cataractös.

Glaskörperexsudat fibrinös-eitrig. An einer Stelle mitten im Glaskörper in der Nähe des Splitters ein hellerer Hof (schon makroscopisch sichtbar) umgeben von einer eitrigen Zone. In dem hellen Hofe — fibrinöses Exsudat — Ausbreitung der Bacillen. Dieselben sind ziemlich schlank, lang, in Fäden und Nestern angeordnet und haben quer abgestutzte Enden. Je näher die langen Bacillenfäden der eitrigen Zone liegen, desto mehr verlieren sie ihre schöne Form und das Färbungsvermögen: sie zeigen Anfänge des Zerfalls in rundliche verschieden grosse Kugeln und bilden ganz schwach gefärbte Fäden, in denen sich aber stellenweise noch sporenähnliche Gebilde unterscheiden lassen. Manche Fäden bestehen aus in ziemlich regelmässigen Abständen liegenden farblosen und gefärbten Stäbchen. Manche Bacillennester sind fast ausschliesslich aus sporenhaltigen Individuen zusammengesetzt. (Taf. II, Fig. 6, 7, 8.)

Die Bacillen färben sich bloss nach Weigert.

Da wo Rundzellen und Bacillen nahe beisammen liegen, zeigen die ersteren eine stärkere Färbung der Kerne und Zerfall derselben.

Retina stellenweise ödematös, Opticus ohne nennenswerthe Veränderungen.

Chorioidea nicht verändert.

Fünfter Fall. R. Rudolph, 29 Jahre, Landwirth.

Aufgenommen am 12. Juni 1888.

Vor 8 Tagen beim Rebenhacken sprang ihm ein Splitter von der Hacke in's linke Auge. Panophthalmie.

Am 13. Juni: Enucleation in Narkose.

Am 18. Juni: Geheilt entlassen.

Makroscopisch: Bulbus fast gar nicht geschrumpft. In der Vorderkammer viel Exsudat. Das Exsudat des Glaskörpers gelblich, rahmig. Schrumpfung resp. Ablösung des Glaskörpers.

Mikroscopisch: Cornea stark kleinzellig infiltrirt.

Vorderkammer enthält dichtes fibrinös-eitriges Exsudat.

Iris ziemlich bedeutend infiltrirt.

Linse cataractös, sie enthält zahlreiche Bacillen, die theils in Bündeln, theils disseminirt in ihr liegen. Im Glaskörper eine sehr starke Eiterung. Zwischen den Eiterzellen liegen in sehr grosser Zahl vorhandene, grosse, lange, grade gestreckte Bacillen mit quer abgestutzten etwas angeschwollenen Enden. Sie zeigen wenig Neigung sich zu Bündeln und Haufen zu ordnen, sondern liegen vorwiegend disseminirt in einem Bezirke des Glaskörpers. Viele dieser Stäbchen zeigen Einschnürungen und im Inneren farblose Stellen, umgrenzt von einem intensiv gefärbten Protoplasma, manche färben sich bloss an den beiden Enden, während das Uebrige farblos bleibt. Die Bacillen zerfallen in quere Scheiben; sie färben sich gar nicht nach der Gram'schen, hingegen mit Leichtigkeit nach der Weigert'schen Methode. (Taf. II, Fig. 5.)

Retina ist fast total zerstört.

Chorioidea zeigt Verdickungen und zellige Infiltration der Membran, auch starke Füllung der Gefässe.

Sechster Fall. R. Louise, 48 Jahre.

Vor 3 Tagen flog der Patientin beim Hacken im Rebberg etwas in das rechte Auge.

Status: Am 3. September 1888: Mässige Chemosis und Injection der Conjunctiva bulbi. Hypopyon und Pupillarexsudat. Nach der Carunkel hin eine feine weissliche Narbe — daselbst Sclera und Conjunctiva verwachsen. Gesichtsfeld mangelhaft. Atropin wirkt nicht.

Am 4. September: Chemosis und Injection stärker.

Am 13. September: Enucleation in Narkose.

Am 18. September: Geheilt entlassen.

Makroscopisch: Bulbus stark geschrumpft. In der Vorderkammer mässige Menge weisslichen Exsudates. Linse in normaler Lage. Der Glaskörperraum ausgefüllt von einer reichlichen Menge gelblichweissen Exsudats; eine Partie desselben im vorderen-unteren Bulbustheile zeichnet sich durch deutlich ausgesprochene gelbe Färbung aus, sie scheint die Stelle der intensivsten Eiterung zu sein. Fremdkörper nicht nachgewiesen.

Mikroscopisch: Cornea in geringem Grade mit Rundzellen durchsetzt. Vorderkammer-Exsudat vorwiegend fibrinösen Charakters, in der unteren Partie Blut. Die feinen durch die Weigert'sche Methode sehr deutlich gefärbten Fibrinfäden bilden an manchen Stellen Nester und Haufen, die eventuell Veranlassung zur Verwechselung mit Bacillencolonien geben könnten; bei stärkerer Vergrösserung schwindet die Täuschung. Iris ödematös geschwellt. Linse cataractös.

Der Glaskörperraum zeigt eine sehr reichliche kleinzellige Infiltration, combinirt mit fibrinöser Exsudation, die am dichtesten in dem oben erwähnten schon makroscopisch sichtbaren Bezirke ist. Daselbst in sehr grosser Menge lange schlanke, mit abgerundeten Enden versehene Bacillen, die bündelweise frei im Exsudate liegen; sie sind ziemlich beschränkt auf einen kleinen Raum, — der übrige Glaskörper enthält sie nicht, ist aber reichlich mit Pigmentepithelzellen und Pigmentkörnchen durchsetzt. In vielen Stäbchen sind farblose Kugeln (Sporen?) vorhanden, abwechselnd mit normal gefärbten Stellen, so dass das Bild an dasjenige eines Streptococcus erinnern würde, wenn nicht die gemeinsame die farblosen und gefärbten Stellen umgebende Scheide und der Vergleich mit anderen vollständig gefärbten Individuen diese Gebilde doch als Bacillen erkennen liesse. Es ist noch zu bemerken, dass sehr viele schön gefärbte Bacillen zahlreiche Einschnürungen zeigen. Die Bacillen sind in allen Stadien der Entwicklung begriffen: Fäden- und Sporenbildung, Zerfall in Kugeln von verschiedener Grösse und wechselndem Färbungsvermögen. Die Bacillen färben sich nach Gram sehr schlecht: sie bleiben blass und ihre Contouren verwischt; nach Weigert färben sie sich intensiv und zeigen nur auf den nach dieser Methode gefärbten Präparaten die feinen Details der Structur. (Taf. III, Fig. 9.)

Zwischen Glaskörper und Retina lässt sich keine deutliche Grenze sehen; am Sehnerven Vermehrung der Kerne und dichte Infiltration — beginnende Neuritis. Eine Strecke weit von der Papille ist die Stäbchen- und Zapfenschicht erhalten, weiter nach aussen ist die Retina ödematös durchtränkt und hat stellenweise ihre normale Structur eingebüsst.

Chorioidea nicht nennenswerth verändert.

Siebenter Fall. K. Barbara, 56 Jahre.

Aufgenommen am 15. Juni 1888.

Status: Beginnende Panophthalmie.

Am 13. Juni sprang ihr beim Kartoffelhacken angeblich ein Stein gegen das rechte Auge.

Am 16. Juni: Enucleation in Narkose.

Am 25. Juni: Geheilt entlassen.

Makroscopisch: Bulbus nicht geschrumpft; in der Vorderkammer gelblich weisses Exsudat; Linse in normaler Lage; der ganze Glaskörperraum durchsetzt von gelbweissem Exsudat; Fremdkörper — ein kleiner recht spitzer Hackensplitter — ist beim Anfertigen der Schnitte im Glaskörper gefunden worden.

Mikroscopisch: Cornea leicht infiltrirt; Vorderkammer-Exsudat fibrinösen Charakters mit spärlicher Zahl von Leukocyten; Iris ödematös, Gefässe etwas weit; Linse normal.

Glaskörper eitrig infiltrirt. Um die Stelle herum, wo der Fremdkörper lag, ist das Exsudat dichter und enthält kurze schlanke, fast gerade gestreckte, an den Enden quer abgestutzte Bacillen. Die meisten von ihnen enthalten in ihrem Innern glänzende, ungefärbte, sporenähnliche Gebilde. Sie bilden kleine dichte Haufen, zeigen Neigung zu Zerfall in runde oder ovale Körner, und eine grosse Resistenz gegen Farbstoffe: sie färben sich zwar nach Gram und Weigert, bleiben aber viel blässer, als die Mikroorganismen der anderen Fälle. Ungemein schnell blassen sie in den Präparaten ab — deshalb war es unmöglich eine Photographie von diesen Bacillen herzustellen; das mikroscopische Bild ergab die grösste Aehnlichkeit mit dem ersten Falle.

Daraus ergiebt sich, dass in diesem Falle das Auffinden von Spaltpilzen bei Weitem nicht so leicht war, wie in den bisher beschriebenen Fällen: sie liegen hier in einem sehr kleinen Bezirke des Glaskörpers, in der nächsten Umgebung des Splitters, so dass über 100 Schnitte angefertigt werden mussten, bis endlich der Fremdkörper zum Vorschein kam und in seiner Nähe Bacillen mikroscopisch nachgewiesen werden konnten. Die Untersuchung der feineren Details der Structur bot auch für Zeiss Oelimmersion $^1/_{12}$ grosse Schwierigkeiten, wegen der sehr schwachen Färbbarkeit der Bacillen, dar.

Achter Fall. M. Valentin, Schlosser.

Aufgenommen am 16. Februar 1888.

Gestern flog dem Patienten bei der Arbeit ein kleiner Eisensplitter in's rechte Auge. Patient arbeitete weiter. Am anderen Tage flog wieder ein Eisensplitter in dasselbe Auge und wurde vom Patienten selbst entfernt.

Status: Kleines Hyphaema conjunctivae nach unten-innen. Im

Hyphaema eine kleine rothe Linie — wahrscheinlich die Wunde. Humor aqueus leicht trüb. Iris stark verfärbt. Pupille sehr eng, erweitert sich nicht mit Atropin. Abends leichte Chemosis besonders nach aussen.

Am 17. Februar: Keine Schmerzen; Cornea trüb, 2 Mm. hohes Hypopyon, 1 Mm. breiter Ringabscess der Cornea, beginnende Panophthalmie.

Am 20. Februar: Enucleation in Narkose.

Am 27. Februar: Geheilt entlassen.

Makroscopisch: Bulbus in verticalem Durchmesser zusammengedrückt, im horizontalen in die Länge gezogen; Vorderkammer enthält sehr viel Exsudat von gelbweisser Farbe und in dem unteren Theile Blut; von der Linse ist bloss die zusammengefaltete Kapsel vorhanden, ihr Inhalt entleerte sich wohl zum Theil durch den Wundkanal möglicherweise bei der Enucleation.

Im Glaskörper reichliches Exsudat von gelbbrauner Farbe, dem in den unteren Partien Blut beigemischt zu sein scheint. Im Glaskörper dicht am Corpus ciliare ein kleiner Eisensplitter.

Mikroscopisch: Cornea besonders in dem unteren Theile stark infiltrirt; Vorderkammer tief, enthält fibrinös-eitriges Exsudat, gemischt mit Blut. Corpus ciliare zeigt eine grosse Blutung; Iris infiltrirt, Gefässe erweitert.

Der Glaskörper ist stark mit Rundzellen infiltrirt — Blut beigemischt. Das Exsudat vorwiegend eitrig. Im vorderen Bulbusabschnitte, beiderseits dicht am Corpus ciliare kurze schlanke Bacillen, die in Haufen angeordnet in dem blutig-eitrigen Exsudate des Glaskörpers liegen. Sie sind bloss in einem ganz kleinen Bezirk angehäuft, und in dem übrigen Exsudate gar nicht zu finden. Die meisten zeigen Einschnürungen, sehr viele Zerfall in runde Körner, es giebt Individuen die sich bloss an beiden Enden färben, während die Mitte farblos bleibt. Die Enden der Stäbchen sind eher etwas zugespitzt und abgerundet. Obschon sie sich recht intensiv nach Weigert färben, ist ihr Auffinden im Exsudate keine leichte Aufgabe, da dasselbe ungewöhnlich dicht und dazu noch blutig ist. In den Bacillen sind keine sporenähnlichen Gebilde zu finden. Nach Gram färben sich diese Bacillen gar nicht. Retina total zerstört.

Chorioidea colossal verdickt, ihre Gefässe stark erweitert — die Wandungen derselben stark verdickt, von homogenem Aussehen. Diese abnormen Gefässwandungen in Folge starker offenbar hyaliner Entartung färben sich ungewöhnlich stark mit Eosin.

So viel über die acht Fälle, bei welchen die Untersuchung auf Mikroorganismen zu positiven Resultaten geführt hat. — Bevor ich etwas näher auf dieselben eingehe, muss ich noch in Kürze über die vier übrigen

Fälle berichten, bei denen es mir trotz aller Mühe und Anwendung aller drei Methoden nicht gelang, Spaltpilze nachzuweisen.

Dazu gehören:

Neunter Fall. W. Elsa, 24 Jahre, Landarbeiterin.

Aufgenommen am 21. August 1884.

Am Tage vorher Verletzung des linken Auges beim Rebenhacken.

Status: Auge stark geröthet, Hypopyon, eitrige Chorioiditis, Panophthalmie.

Am 13. September: Enucleation in Narkose.

Am 19. September: Geheilt entlassen. Beim Schneiden des Bulbus findet sich der Splitter an der Stelle, wo sonst die Linse liegt, umgeben von einem helleren Exsudate.

Befund: In der Vorderkammer fibrinöses Exsudat. Von der Linse nur einige wenige Reste vorhanden. Im Glaskörper eine mächtige kleinzellige Infiltration. Retina zerstört. Chorioidea mächtig verdickt, infiltrirt, ihre Gefässe stark erweitert. Das gleiche Verhalten zeigt die Sclera. Trotz dieses für einen infectiösen Process typischen Bildes fand ich nirgends Mikroorganismen irgend welcher Art.

Zehnter Fall. H. Johann, 60 Jahre, Landwirth.

Aufgenommen am 2. August 1884.

Gestern beim Hacken flog ihm ein Splitter in's linke Auge.

Status: Chemosis, Injection, Trübung der Cornea, Hypopyon, Cataract, Trübung des Glaskörpers, Schmerzen.

Am 14. August: Enucleation.

Am 20. August: Geheilt entlassen.

Befund: Zum Zwecke des Aufsuchens des Splitters ist der Bulbus sofort nach der Operation eröffnet worden, wodurch fast der ganze Glaskörper für die Untersuchung verloren gegangen. Daher können in diesem Auge keine Mikroorganismen nachgewiesen werden. Der Fremdkörper lag am Boden des Glaskörpers.

Elfter Fall. W. A., 10 Jahre. Aufgenommen am 4. Mai 1888. Vor 4 Tagen sprang dem Patienten ein Zündkapselstück in's rechte Auge.

Am 5. Mai: Pupillarexsudat, Hypopyon, Exsudat im Glaskörper.

Am 11. Mai: Versuch, in Narkose das Kapselstück mit der Pincette zu fassen, gelingt nicht. Enucleation.

Befund: In der Vorderkammer fibrinöse Exsudation. Iris fast normal. Cataract. In den Glaskörper ragt ein langer, schmaler Kupfersplitter, der fest in die Sclera eingekeilt war. Um den Kupfersplitter herum eine starke eitrige Infiltration des Glaskörpers, die aber bloss auf seine nächste Umgebung beschränkt bleibt, der übrige Glaskörper zeigt eine reichliche rein fibrinöse Exsudation; Retina durch

das Exsudat in Falten gehoben, zeigt eine starke Erweiterung der Gefässe und zellige Infiltration in den beiden Körnerschichten. In der Stäbchen- und Zapfenschicht dagegen wiegt die fibrinöse Exsudation vor. Die Fibrinfäden liegen zwischen einzelnen Zapfen und Stäbchen, bilden stellenweise unregelmässige Haufen, so dass das Bild täuschend einer Bacillencolonie ähnelt.

Zwölfter Fall. N. Louis, 14 Jahre. Aufgenommen am 27. October 1884. Vor 16 Tagen beim Zündkapsel-Zerschlagen flog dem Patienten ein Fragment desselben in's rechte Auge. Sehvermögen sofort geschwunden.

Befund: Da der Bulbus bald nach der Enucleation halbirt wurde, wobei der Glaskörper verloren ging, so lässt sich nichts genaues über die Verhältnisse des Glaskörpers sagen. Das Bild der Retinalaffection dagegen ist mit dem beim letzten Falle beschriebenen identisch. Ungeachtet des negativen Befundes in Bezug auf Mikroorganismen bin ich doch der Meinung, dass die Fälle 9 und 10 auch zu den infectiösen Entzündungen zu rechnen sind; in den zwei letzten Fällen genügte vielleicht die Anwesenheit der Kupfersplitter zur Erklärung des Symptomencomplexes. Bei Fall 9 ist möglicherweise das sechsjährige Verweilen des Präparates in Alcohol schuld daran, dass allfällige Bacillen sich nicht mehr färbten.

Wenn ich jetzt die Hauptresultate meiner Arbeit zusammenzufassen versuche, so lassen sie sich in folgenden wenigen Sätzen präcisiren:

Von den 12 untersuchten Bulbi lassen sich in 8 Mikroorganismen nachweisen. Es waren ausschliesslich Bacillen, in jedem einzelnen Falle bloss durch eine Art vertreten, so dass nirgends von Mischinfection die Rede sein kann. Die Bacillen lagen immer in dem Medium, das auch den Fremdkörper beherbergte, nämlich im Glaskörper; trotz des fleissigsten Suchens liessen sie sich nie etwa in der Vorderkammer, der Iris, Retina oder Chorioidea finden. Auch im Glaskörper sind sie jeweilen auf eine ganz kleine Strecke beschränkt, die fast immer der nächsten Umgebung des Fremdkörpers entspricht. Die einzige Ausnahme davon bildet der Fall 8, bei welchem auch die Linse von Bacillen durchsetzt ist, da wir es aber in diesem Falle mit einer Continuitätstrennung der Kapsel zu thun hatten, und die Bacillen auch in der Nähe der hinteren Linsenfläche liegen, so ist es sehr plausibel, dass sie vielleicht rein mechanisch mit dem Eiter in die Linse fortgeschwemmt worden sind, um dort weiter zu vegetiren.

Es erhebt sich nun die wichtige Frage: auf welche Weise gelangen die Bacillen in das Augeninnere? Um einen zufälligen Befund, um eine accidentelle Ansiedlung der Bacillen in schon enucleirten Bulbi kann es sich nicht handeln, da dieselben die ganze Zeit nach der Enucleation in absolutem Alcohol in wohl verschlossenen Gefässen aufbewahrt waren.

Es giebt also bloss zwei Möglichkeiten. Entweder gelangen die Bacillen jeweilen mit dem verunreinigten Splitter in das Augeninnere, entwickeln und vermehren sich dort, und rufen durch ihren Lebensprocess die für das Auge so deletäre Panophthalmie hervor, oder die im Conjunctivalsack vorhandenen Bacillen dringen durch den Wundcanal, welcher vom Fremdkörper gebildet wurde, in das Augeninnere und führen dort zu der fibrinös-eitrigen Entzündung, die oben geschildert wurde.

Gegen die erste Annahme scheinen die Mittheilungen von Sattler [1]) zu sprechen, der, veranlasst durch eine Angabe von Weidmann [2]), dass die bei der Bearbeitung des Ackerbodens und Weinberges abspringenden Hackensplitter als besonders perniciös sich erweisen, die Weinbergerde auf Mikroorganismen untersuchte, in derselben eine grosse Anzahl von Bacillen fand, sich aber nie von einer pathogenen Wirkung derselben überzeugen konnte. Gestützt auf diese seine Untersuchungen und auf das Fehlen irgend einer Angabe über die eitererregenden Bacterien des Bodens, verwirft Sattler vollständig die erste Möglichkeit und erklärt die zweite als die einzige in praktischer Hinsicht wichtige.

Da in unserem Conjunctivalsack normaler Weise eine nicht geringe Anzahl von Spaltpilzen zu finden ist, da darunter die Bacillen auch ziemlich stark vertreten sind [3]), so erscheint es am einfachsten anzunehmen, dass in den acht von mir untersuchten Fällen die Infection nach dem zweiten Modus zu Stande kam.

Wenn es mir auch an völlig überzeugenden Beweisen fehlt, so möchte ich doch die Richtigkeit einer solchen Annahme bezweifeln. Gegen dieselbe spricht erstens der Umstand, dass es in keinem Falle gelang, Bacillen in der Vorderkammer zu finden, zweitens die Lage und Gruppirung der Bacillen im Glaskörper. Sie schieben sich nie von der Gegend des Wundcanals in das Innere des Glaskörpers hinein, sondern entwickeln sich gleichmässig um den Fremdkörper herum.

[1]) Sattler, Die Bedeutung der Bacteriologie für die Augenheilkunde. Siebenter periodischer internationaler Ophthalm.-Congress in Heidelberg 1888. — [2]) Weidmann, Ueber die Verletzungen des Auges durch Fremdkörper. Inaug.-Dissert. Zürich 1888. — [3]) Eugen Fick, Ueber Mikroorganismen im Conjunctivalsack. Wiesbaden 1887.

Man könnte zwar einwenden, dass das Fehlen der Bacillen in der Vorderkammer durch die Verschiedenheit des Nährbodens bedingt sei, indem sie vielleicht hier nicht zu vegetiren vermögen, doch ist es überhaupt fraglich, od dieses Moment von so grosser Wichtigkeit ist, und es müsste wenigstens einmal gelingen, die Bacillen auf ihrer Wanderung aus dem Conjunctivalsack in das Augeninnere in der Vorderkammer zu ertappen.

Obgleich es sich in allen acht Fällen um Bacillen handelte, und wir gewöhnt sind bloss die Coccen für Eitererreger zu betrachten, habe ich es doch bei der Resumirung meiner Befunde für selbstverständlich gehalten, dass die im Glaskörper gefundenen Bacillen Ursache der Panophthalmie, also Erreger der Eiterung seien. Es scheint mir auch ganz überflüssig die Richtigkeit dieser Annahme genauer begründen zu müssen, denn obgleich wir noch recht wenige Angaben über eitererregende Bacillen besitzen, so steht doch diese meine Behauptung nicht ganz vereinzelt da.

Rob. Koch in seiner Arbeit: Zur Untersuchung von pathogenen Organismen [1]) giebt die Abbildung einer ulcerirten Hornhautstelle und der in derselben angehäuften Bacillen und sagt: „Es ist auch wahrscheinlich, dass die Ulceration durch die Einwanderung der Bacillen bedingt ist". In seiner oben citirten Arbeit theilt auch Sattler mit, dass es ihm gelang, zwei Bacillenarten rein zu züchten, die, in die Hornhaut geimpft, eitrige Infiltrate und Hypopyon hervorriefen. In derselben Arbeit erwähnt er auch, dass Scimemi [2]) in Palermo einen kleinen Bacillus cultivirte, der ausgesprochen pyogene Eigenschaften besitzt und mit den von Sattler entdeckten nicht identisch ist. Nicht vergessen bleiben dürfen ferner der Bacillus pyogenes putridus von Passet, und der Bacillus der stinkenden Eiterung von Rosenbach.

Ob die von mir gefundenen Bacillen alle derselben Art angehören und wo sie in das Spaltpilzsystem einzureihen sind, darüber kann nur die Reincultur und Weiterimpfung der Bacillen Antwort geben. Meine Untersuchungen zeigen nur, dass es wohl nur zwei Arten von Bacillen waren, die in den acht Fällen Panophthalmie hervorriefen: 1) eine kleine schlanke Form ohne Neigung zur Fadenbildung, 2) eine grosse lange Form. Beide Formen färben sich sehr schwer nach Gram, was zum Theile die Thatsache erklären kann, dass bis jetzt ausser einer kurzen Mit-

[1]) R. Koch, Mittheilungen aus dem Kaiserlichen Gesundheitsamt Bd. I. — [2]) Scimemi, Ricerche batteriologiche sull' ulcera corneale con ipopio. 1887.

theilung in der Arbeit von H. Weidmann [1]) keine weiteren Angaben über den Bacillenbefund bei der Panophthalmie existiren. Als zweites Moment tritt noch der Umstand hinzu, dass gewöhnlich in dem Stadium der Panophthalmie keine Enucleation vorgenommen wird. Dass die Enucleation in diesem Zustande bei gründlicher Desinfection der Wundhöhle, wie sie an der Züricher Augenklinik üblich ist, keinen so gefährlichen Eingriff darstellt, das zeigt das Resultat meiner Untersuchung, welches auch zu gleicher Zeit die Ursachen dieser Ungefährlichkeit erklärt: die Mycose ist ja gewöhnlich eine beschränkte, dagegen die Fernwirkung der Bacillen, in Folge der von ihnen producirten giftigen Substanzen, allerdings sehr gross. Das zeigt sich in dem Auftreten des Hypopyon und in der Affection der Iris und Netzhaut. Die Zerstörung dieser letzteren durch die giftigen Stoffwechselproducte der Bacillen ist gewiss in vielen Fällen von Verletzungen durch Fremdkörper Ursache der so rasch auftretenden Amblyopie resp. Amaurose.

Da die durch Fremdkörper verletzten Augen besonders häufig zu sympathischer Ophthalmie führen, so ist anzunehmen dass unsere Bacillen in vielen Fällen nahe Beziehung zu derselben haben.

Ich habe darauf verzichtet einzelne Bacillen zu messen und ihre Grösse mitzutheilen, statt dessen gebe ich 10 photographische Bilder bei, die alle bei vier- und fünfhundertfacher Vergrösserung aufgenommen worden sind, nur der Fall 2 ist bei 1000-facher Vergrösserung abgebildet. — Erst im Anschluss an Reinculturen werden sich genaue Maassangaben und eine genaue Beschreibung der Formverhältnisse geben lassen. Unsere Bulbi lagen verschieden lange Zeit in Alcohol und wurden mittelst verschiedener Färbemethoden untersucht, eine Anzahl Schnitte wurde ferner einige Zeit bis zur Färbung in Alcohol aufbewahrt, alles Momente, die eine genaue zuverlässige Messung unmöglich machten. Auch der Vergleich mit anderen Bacillen erscheint mir nicht räthlich zu sein. Ihr Verhältniss zu den farblosen Blutkörperchen, das sich aus Fig. 1 und 4 von Taf. I ergiebt, erlaubt noch den besten Schluss auf die Grössendimensionen unserer Parasiten.

Die Photographien, welche unseren Tafeln zu Grunde liegen, wurden in vorzüglicher Weise angefertigt von Herrn Photograph O. Müller in Zürich.

[1]) Weidmann, l. c. S. 77. Nachweis von Bacillen im Glaskörper in einem Fall von Fremdkörper-Panophthalmie durch Prof. Haab.

Erklärung der Tafeln.

Tafel I.

Fig. 1. Fall 1. Die Bacillen in farblosen Blutkörperchen liegend Vergr. 500.
» 2. » 1. Die Bacillen frei im Exsudat liegend, zu längeren Formen ausgewachsen als im vorigen Präparat. Vergr. 500.
» 3. » 2. Ganz kleine Bacillen (nur in diesem Falle gefunden) mit Körnern (Sporen?) darin. Vergr. 1000.
» 4. » 3. Die Bacillen wie in Fall 1 in farblosen Blutkörperchen liegend, von gleicher Grösse wie dort in Fig. 1. Vergr. 500.

Tafel II.

Fig. 5. Fall 5. Vergr. 500.
» 6. » 4. » 500.
» 7. » 4. » 500.
» 8. » 4. » 500.

Tafel III.

Fig. 9. Fall 6. Die Bacillen in unregelmässigen Haufen beisammen, nicht in farblosen Blutkörperchen liegend. Vergr. 400.
» 10. » 1. Dichtes Bacillengewirr. Vergr. 400.

Wiesbaden. L. Schellenberg'sche Hof-Buchdruckerei. 1333

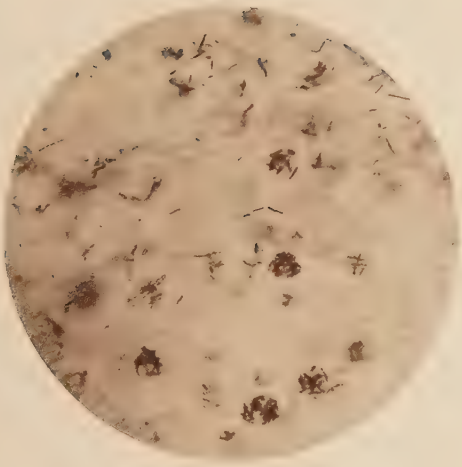

1.



2.

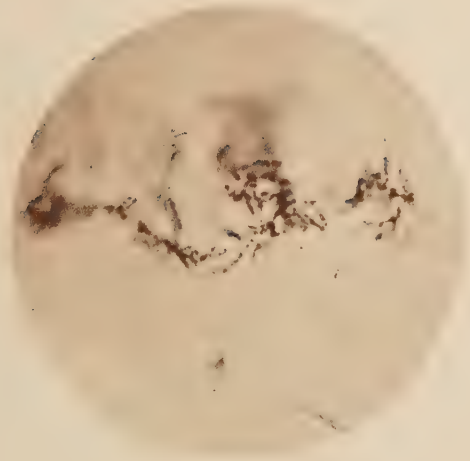

3.

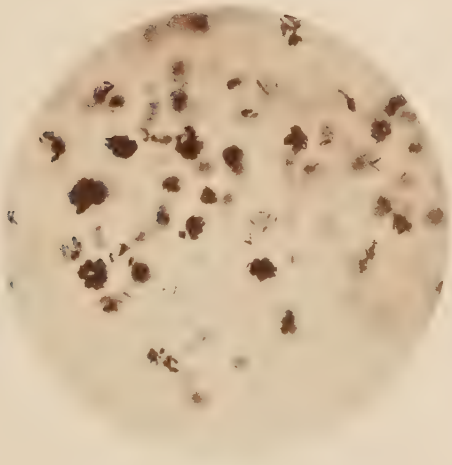

4.

Poplawska, Fremdkörper-Panophthalmie.

O. Müller, phot.

Lichtdruck von J. Brunner, Winterthur.

5.

6.

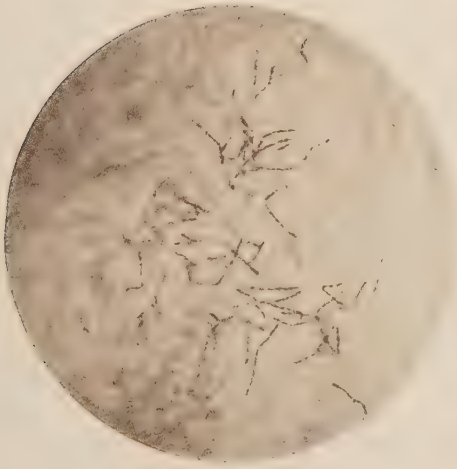

7.

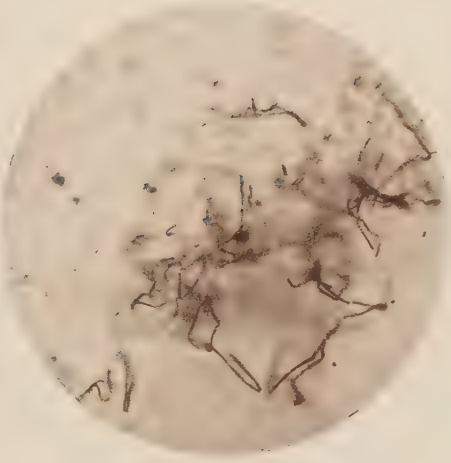

8.

Poplawska, Fremdkörper-Panophthalmie.

O. Müller, phot.

Lichtdruck von J. Brunner, Winterthur.

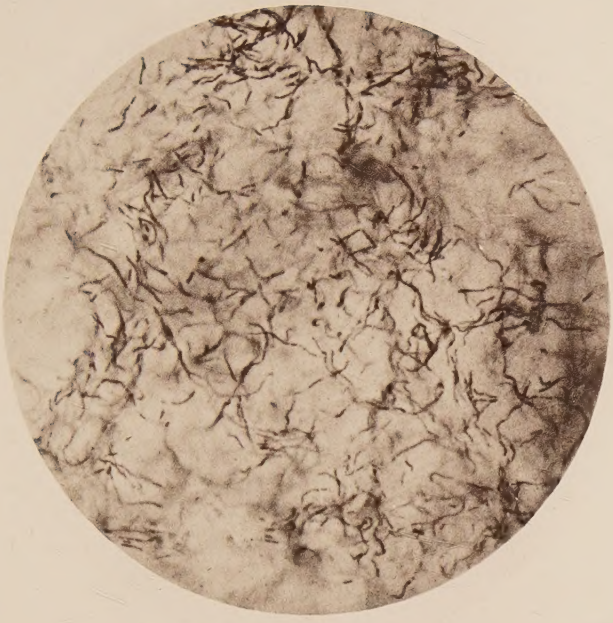

9.

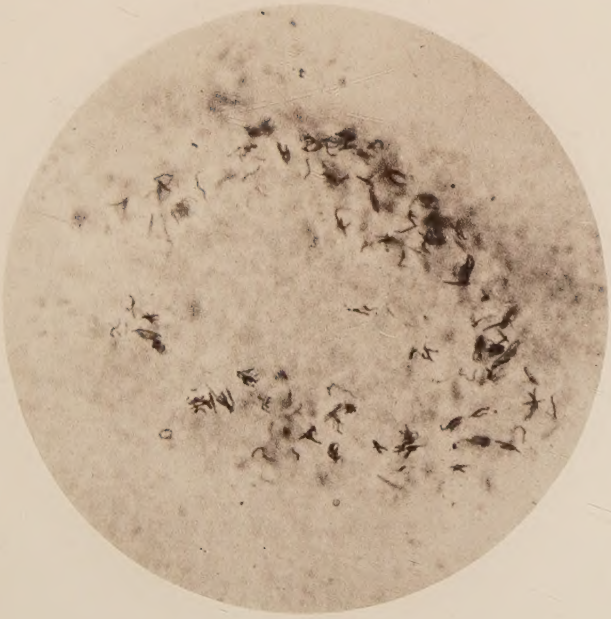

10.

Poplawska, Fremdkörper-Panophthalmie. O. Müller, phot.

Lichtdruck von J. Brunner, Winterthur.